



CARCINOMA ESCAMOSO BRONQUIAL EN LA ADOLESCENCIA A propósito de un caso

Carcinomatous Lymphangitis in adolescence. A purpose of a case

LILIAM ESCARIZ BORREGO¹, KATIUSKA MEDEROS MOLLINEDA², LINDA HAGHGOU CEDEÑO³

¹Universidad Católica de Portoviejo, Ecuador

²Universidad Estatal de Milagro, Ecuador

³Universidad Laica "Eloy Alfaro" de Manabí, Ecuador

KEYWORDS

*Carcinomatous lymphangitis
Hemoptotic
Bronchoscopy
Tomography
Adolescence*

ABSTRACT

Carcinomatous lymphangitis is a rare entity, with high mortality; characterized by tumor lymphatic colonization secondary to a primary neoplasm. We present a 19-year-old patient with 5 weeks of evolution characterized by productive cough, slightly hemoptotic, nausea, vomiting and chest pain. Chest tomography was requested and showed signs suggestive of the pathology. Bronchoscopy was performed with biopsy revealing squamoid cell carcinoma and lymph node biopsy of lymphoid tissue with metastasis of carcinoma. It is very important to evaluate this pathology in adolescents, since its infrequency may contribute to its diagnosis at a late stage.

PALABRAS CLAVE

*Linfangitis carcinomatosa
Hemoptoica
Broncoscopia
Tomografía
Adolescencia*

RESUMEN

La linfangitis carcinomatosa es una entidad infrecuente, de alta mortalidad; caracterizada por colonización linfática tumoral secundaria a una neoplasia primaria. Se presenta paciente de 19 años con cuadro de 5 semanas de evolución caracterizado por tos productiva, ligeramente hemoptoica, náuseas, vómitos y dolor torácico. Se solicita tomografía de tórax que muestra signos sugestivos de la patología. Se realiza broncoscopia con biopsia que revela carcinoma de células escamoides y biopsia ganglionar de tejido linfático con metástasis de carcinoma. Resulta de alta importancia valorar esta patología en adolescentes, ya que su poca frecuencia puede contribuir a su diagnóstico en etapa tardía.

Recibido: 10/ 05 / 2022

Aceptado: 13/ 07 / 2022

1. Introducción

La linfangitis carcinomatosa es una entidad infrecuente, introducida en 1873 por Troiser, que se caracteriza por la colonización de células malignas a nivel linfático difuso pulmonar, siendo secundaria a una enfermedad neoplásica de base. Puede provenir de distintos órganos; localizándose según la literatura por orden de frecuencia en mama, estómago, pulmón, páncreas y próstata. Histológicamente en su mayoría corresponden a adenocarcinomas en un 70 a 80%; además pueden existir otras localizaciones menos frecuentes como tiroides, cérvix y laringe (Lamot et al, 2014).

Esta entidad forma parte de las metástasis intratorácicas, con una elevada mortalidad pues ocupa el tercer lugar después del cáncer de próstata y estómago. Se ha podido demostrar que de forma general tiene una calidad de vida pobre y supervivencia corta para el paciente, bordeando una esperanza de vida de entre 3 a 12 meses (Lamot et al, 2014).

Su forma de presentación no es del todo clara, reportes manifiestan que en sus estadios iniciales puede permanecer de una forma asintomática y hacerse presente en fases más avanzadas, generalmente como un cuadro respiratorio agudo (Klimek, 2019)

La disnea es el síntoma que se presenta con mayor frecuencia, apareciendo en aproximadamente el 60% de los pacientes, luego de la disnea se ha reportado la tos seca y pérdida de peso como el segundo y tercer síntoma más frecuente, respectivamente (Klimek, 2019).

Dentro de los estudios de imágenes es necesaria la tomografía de alta resolución, siendo el hallazgo más característico en este estudio el engrosamiento de los septos interlobulillares, además del engrosamiento uniforme nodular o liso del intersticio subpleural – pericisural y del intersticio peribroncovascular que rodea a los vasos y bronquios en el pulmón perihiliar. El engrosamiento nodular septal puede respetar a los lóbulos o pulmones enteros; además se puede manifestar una arquitectura pulmonar conservada, sin cambios fibróticos que sugieran la existencia de una enfermedad pulmonar intersticial avanzada (Lamot et al, 2014).

El diagnóstico definitivo se lo realiza a través de biopsia, estudio que a veces no suele llegar a ser del todo necesario según algunos autores, que sugieren limitar el tratamiento al propio de la patología neoplásica (Lamot et al., 2014). A pesar de que la linfangitis carcinomatosa rara vez ocurre, existe una limitación de evidencia científica ya que no todos los casos de esta patología están publicados, limitando así realidades y datos de estos pacientes que pueden variar con el pasar del tiempo e influir en el tratamiento y pronóstico de futuros casos.

2. Presentación de caso

Paciente masculino de 19 años acude a la emergencia por presentar cuadro clínico de 5 semanas de evolución caracterizado por tos productiva, ligeramente hemoptoica, diaforesis, náuseas que llegan al vómito en número de dos, acompañado de dolor torácico. Decide acudir a la emergencia por cuadro que empeora después de varios esquemas antibióticos con derivados penicilínicos, quinolonas y cefalosporinas.

Al examen físico el paciente se encuentra desaturando con uso de oxígeno suplementario de 3 litros, frecuencia respiratoria de 30 respiraciones por minuto, polipneico y hemodinámicamente hipertenso (150/90 mmHg), afebril, taquicárdico con FC de 120 lpm, orientado en las 3 esferas, con un Glasgow de 15/15.

A la auscultación pulmonar se evidencia ruidos respiratorios disminuidos en ambos campos pulmonares, estertores crepitantes en ambas bases y la presencia de sibilancias. A nivel cardiaco no hay alteraciones. Abdomen y extremidades sin alteraciones.

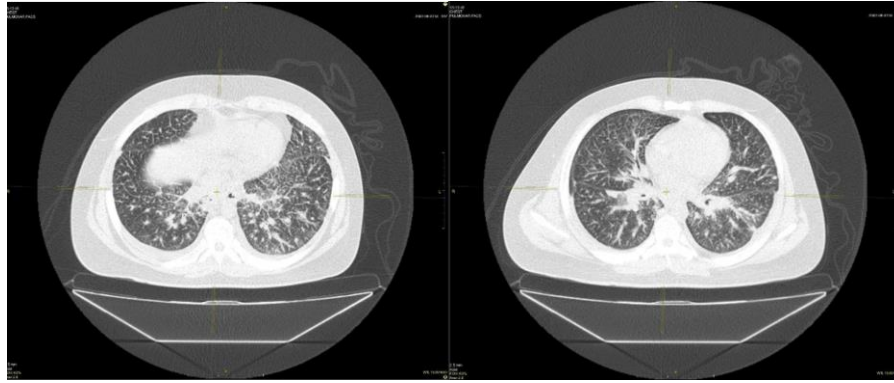
Debido a la sospecha clínica se indica la realización de análisis complementarios y pruebas diagnósticas de imagen (tomografía computarizada).

2.1. Hallazgos en Tomografía computarizada de alta resolución

El Informe radiológico demuestra las siguientes características: Parénquima pulmonar con engrosamiento irregular difuso de septos interlobulillares en relación a linfangitis carcinomatosa, así mismo consolidaciones a nivel basal derecho. Áreas de densidad de partes blandas a nivel peribronquial derecho con obstrucción moderada a severa del bronquio inferior derecho, se observa escaso derrame pleural, obsérvese figura 1 y 2. Además se observan adenopatías a manera de conglomerados en fosas supraclaviculares, a predominio derecho, adenopatías infiltrativas en mediastino, a nivel prevascular, precarinal e hilar de hasta 11 mm.

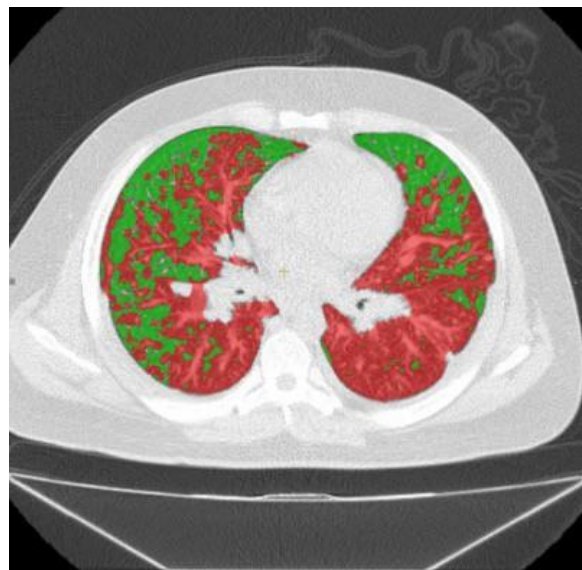El resto de estructuras abdominales se visualizan con características normales. Como conclusión del estudio por tomografía se describen signos de linfangitis carcinomatosa y adenopatías infiltrativas supraclaviculares y en mediastino, áreas de densidad en partes blandas del bronquio derecho y leve engrosamiento de pared en esófago de tercio medio.

Figura 1. Tomografía computarizada.



Fuente(s): ImagenTest.CA. 2022

Figura 2. Tomografía computarizada



Fuente(s): ImagenTest.CA. 2022

Debido a la presencia en imágenes tomográficas de áreas de densidad de partes blandas a nivel peribronquial derecho con obstrucción moderada a severa del bronquio inferior derecho se indica la realización de broncoscopia con biopsia de lesión endobronquial.

2.2. Hallazgos en biopsia de lesión endobronquial

Luego de realizada la broncoscopia y tomada la biopsia de la lesión endobronquial, se procedió a enviar la muestra a patología. El estudio anatomopatológico muestra como resultado un carcinoma pobremente diferenciado infiltrante con áreas escamoides. EMA y CK7 positivos.

Además, debido a la observación en la imagen tomográfica de adenopatías a manera de conglomerados en fosas supraclaviculares, a predominio derecho se decide añadir como estudio la realización de biopsia de la lesión ganglionar cervical derecha.

2.3. Hallazgos en biopsia de lesión ganglionar cervical derecha

Luego de realizar la biopsia de la lesión ganglionar cervical derecha, se envía a patología 3 fragmentos de tejido alargados, filiformes, de color amarillo negruzcos y consistencia blanda que miden entre 0.6 y 1.6 cm. El estudio anatomopatológico de dichas muestras arroja como resultado un tejido ganglionar linfático con metástasis pobremente diferenciada de carcinoma.

2.4. Tratamiento y evolución

Como diagnóstico definitivo se establece linfangitis carcinomatosa. Gracias a la biopsia endobronquial se pudo establecer el sitio neoplásico primario a nivel bronquial. Dada esta información se empieza el inicio de tratamiento con quimioterapia.

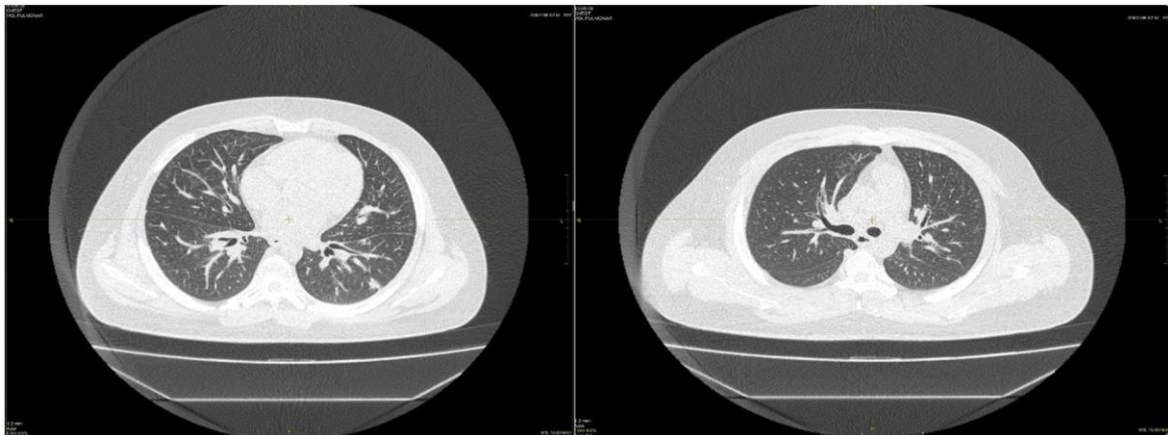
El paciente al inicio de la quimioterapia realiza desaturación súbita con altos requerimientos de oxígeno, necesitando mascarilla con reservorio a 15 litros. Al examen físico se muestra taquipneico, taquicárdico (150 latidos por minuto), hipertenso (140/90 mmHg). Se realiza electrocardiograma donde demuestra un ritmo regular sinusal con T negativa en D3. A la auscultación pulmonar se encuentran crepitantes en ambos campos pulmonares.

Se realiza radiografía de tórax que demuestra aumento de la trama parahiliar, por lo que se procede a realizar carga de furosemida más infusión, se administra controlador de frecuencia ivabradina + losartán.

Se mantiene al paciente con uso de cánula de alto flujo con FIO₂ al 60%, FR 25 y con una mecánica respiratoria conservada. Se realiza tomografía computarizada de tórax de control (obsérvese figura 3), que demuestra un patrón pulmonar reticular, condensaciones subpleurales de aspecto inflamatorias, mínimo derrame pleural bibasal, pequeñas adenopatías mediastinales, PAFI: 140. Se indica dextrometorfano cada 8 horas.

Luego de los ciclos de quimioterapia establecidos y del tratamiento sintomático aplicado el paciente evoluciona favorablemente.

Figura 3. Tomografía computarizada de control.



Fuente(s): ImagenTest.CA. 2022.

3. Discusión

El sistema linfático a nivel pulmonar se constituye de 2 redes de conductos; una de manera superficial que se dirige de forma subpleural por toda la periferia pulmonar realizando la recolección de linfa originada en cavidad pleura y zonas periféricas de los lobulillos pulmonares; y otro conducto profundo que se constituye por los vasos linfáticos de los septos interlobulillares y que continúa hacia el hilio junto a los vasos linfáticos peribronquiales y perivasculares que recolectan de esta manera la linfa del pulmón restante (Muñoz et al., 1984).

Aunque teóricamente es posible la existencia de dos circuitos de flujo linfático pulmonar en dirección hacia el hilio: uno periférico y subpleural y otro profundo y radial a través de los linfáticos que rodean al árbol broncovascular, Trapnell y la mayoría de autores consultados, piensan que en circunstancias normales prácticamente la totalidad del flujo linfático pulmonar tiene lugar por el sistema profundo y radial gracias a las numerosas interconexiones que existen entre ambas redes a nivel de los linfáticos de los septos pulmonares. (Muñoz et al., 1984 p.152)

Debido a la estructura del sistema linfático pulmonar y sus diversas interconexiones entre sí, no es extraño pensar que numerosos tumores de diverso origen utilicen este medio como una vía excelente de diseminación tumoral a través de los pulmones (Muñoz et al., 1984).

La linfangitis carcinomatosa está caracterizada por la diseminación a nivel linfático retrógrado desde los ganglios linfáticos afectados, mediante los canales linfáticos que provienen de la pleura y del diafragma, llegando así a través del conducto torácico a los ganglios hiliares y mediastínicos. Ocurre en aproximadamente de 6 al 8% de metástasis pulmonares (Muñoz et al., 1984). Los cambios fisiopatológicos que ocurren en la linfangitis carcinomatosa fueron descritos por primera vez por Andral en 1824, Virchow en 1855 y Wagner en 1863; pero el término como tal fue introducido en el año de 1873 por Trosier (Klimek, 2019).

Es frecuente encontrar que el paciente ya esté siendo tratado de algún tipo de cáncer al momento de diagnosticarle la linfangitis, aunque en muchos casos podemos encontrar la linfangitis como el diagnóstico inicial

que nos lleve a descubrir la lesión neoplasia primaria, que es lo que ocurrió en nuestro paciente (Cieza et al., 2012).

A pesar de que la linfangitis carcinomatosa puede estar causada por neoplasias de diverso tipo histológico, en aproximadamente el 80% de situaciones se da por la presencia de adenocarcinomas. Dentro de las localizaciones de neoplasias primarias que pueden generar el desarrollo de esta patología encontramos el cáncer de mama en un 33%, de estómago en un 30%, pulmón con un 29% y próstata con 3% (Lamot et al., 2014).

Le evidencia médica sugiere que el grupo de edad más comúnmente afectado es de 40 a 49 años, sin embargo la linfangitis carcinomatosa puede llegar a ocurrir a cualquier edad. Aunque es poco probable en niños y adolescentes, se han descrito casos en los que ha surgido de neoplasias primarias renales, osteosarcoma, cáncer de colon, cáncer de piel y cáncer de origen primario desconocido entre estos grupos de pacientes (Klimek, 2019).

El pulmón, es uno de los sitios ubicados en tercer lugar dentro de las localizaciones primarias de neoplasias que pueden originar linfangitis carcinomatosa. El pulmón es el órgano con mayor localización de neoplasias. Al momento de los diagnósticos, el 55% de pacientes con cáncer pulmonar ya presentan una metástasis que implica ya un estadio avanzado de la enfermedad (Díaz et al., 2021).

El cáncer de pulmón es una enfermedad con alrededor de 1 040 000 nuevos diagnósticos al año y elevadas tasas de mortalidad luego de un año del diagnóstico, dado su muy mal pronóstico solo el 15% pueden llegar a curarse. Es por esto, que la Organización Mundial de la Salud ha establecido que para el año 2030 puedan presentar esta patología alrededor de 17 millones de personas en el mundo (Cabo et al., 2018).

Dentro de los factores de riesgo para el desarrollo de carcinoma broncogénico, el tabaco continúa siendo el principal factor relacionado al mismo. Pueden existir otros factores de riesgo, incluso exógenos como la contaminación atmosférica y urbana, exposición a carcinógenos; también factores endógenos como el sexo, raza y los antecedentes personales y familiares de los pacientes (Ramírez & Jiménez, 2012).

Existen diferentes tipos histológicos de carcinomas broncogénicos, los carcinomas de células escamosas, carcinomas de células pequeñas, adenocarcinomas y carcinomas de células grandes. Si bien se ha reportado que a nivel de la linfangitis carcinomatosa se relaciona en mayor grado a la presencia de adenocarcinomas, pueden existir otros tipos histológicos como se evidencia en nuestro paciente (Ramírez & Jiménez, 2012).

Refiriéndonos a nuestro caso en mención, predominó a través del resultado histopatológico la presencia de carcinoma escamoso, que se caracteriza por presentar células escamosas tumorales con un tamaño grande, muestran queratinización, formación de perlas y puentes intercelulares. Pueden presentar 4 variantes en las que destacan: papilar, células claras, células pequeñas y basaloideas. Se caracteriza este tipo de carcinoma de célula escamosa por expresar, aunque en escasos porcentajes, citoqueratina 7 (CK7), como se evidenció en el paciente (Ramírez & Jiménez, 2012).

Es frecuente que los pacientes con carcinoma broncogénico, no presenten sintomatología y lleguen a presentarla justo en situaciones avanzadas de la enfermedad como en las metástasis. Es así que la linfangitis carcinomatosa corresponde de un 7 a 8% de estas situaciones, en las que se termina manifestando la neoplasia pulmonar primaria con tos o disnea ya como una forma metastásica (Ramírez & Jiménez, 2012).

Dentro de la etiopatogenia de la linfangitis carcinomatosa, se reconocen 3 teorías que pueden explicarla; la vía retrógrada en la que la corriente linfática refluye desde los hilios pulmonares hacia la red capilar linfática pulmonar y pleural debido a la obstrucción en el trayecto linfático dado por la presencia de adenopatías cervico – mediastínicas invadidas. La segunda vía que puede existir es la hematógena en la que las células tumorales se propagan vía sanguínea desde el cáncer primitivo hasta las pequeñas arteriolas y capilares pulmonares y es aquí donde estas células forman un nódulo metastásico que se abrirá paso hacia el intersticio donde terminará finalmente afectando a los vasos linfáticos. La tercera vía es la llamada transdiafragmática en la que las células tumorales pueden drenarse a través de vasos linfáticos diagramáticos, pleura parietal, pleura visceral y luego vasos linfáticos pulmonares. De todas las vías antes mencionadas, la que se da con mayor frecuencia es la hematógena, pero puede llegar a ser lógico que las 3 vías puedan confluir juntas (Navarro et al., 2018).

Con respecto a las manifestaciones clínicas, que pueden llegar antes de encontrar alguna evidencia dentro de los estudios de imágenes complementarios, se encuentra como principal la aparición de disnea; que inicialmente puede ser leve, por ejemplo con el ejercicio, y luego progresar a una disnea más severa mientras se sigue con el transcurso de la enfermedad. Asociado a la disnea, los pacientes pueden presentar tos no productiva (Navarro et al., 2018). Es nuestro caso, el paciente ingresa a consulta por presentar un cuadro de 5 semanas de evolución con tos de tipo productiva, y asociado a otros síntomas como el dolor torácico, diaforesis y vómitos en número de dos.

Según el estudio de Muñoz et al, de 29 casos estudiados con linfangitis carcinomatosa, en 19 de ellos las manifestaciones clínicas respiratorias fueron dominando el cuadro clínico; dentro de estas manifestaciones clínicas torácicas se manifestaron: disnea, tos, dolor torácico, expectoración, hemoptisis, crisis broncoespásticas y adenopatías palpables (Muñoz et al., 1984).

Como parte del diagnóstico este incluye los estudios de imágenes y estudios anatomopatológicos que ayudan a esclarecer la causa de la sintomatología de estos pacientes. En sus inicios se manifestaba que la radiografía era el primer enfoque diagnóstico de la patología y que junto a la combinación de la sintomatología podía sugerir el

diagnóstico en la mitad de casos aproximadamente. Sin embargo, en la actualidad se reconoce que la mitad de radiografías de tórax de los pacientes llegan a ser normales, por lo que la tomografía computarizada y de forma especial la TCAR (Tomografía computarizada de alta resolución) son técnicas de elección para estudiar pacientes con sospecha de linfangitis carcinomatosa (Klimek, 2019).

La radiología convencional muestra manifestaciones evidentes en el 30 a 50% de pacientes que se las realizan. Pueden aparecer opacidades reticulares o reticulonodulares, engrosamiento, derrame pleural y presenciar adenopatías intrapulmonares, mediastinales o hiliares; además se puede encontrar engrosamiento de los septos interlobulares: líneas B de Kerly, que en ausencia de una falla cardíaca puede ser muy sugestiva de linfangitis carcinomatosa. Todos estos cambios se consideran inespecíficos y solo pueden hacernos sospechar de la presencia de esta patología. Es por ello, que la radiografía convencional otorga una precisión diagnóstica de solo el 23% según estudios, mostrando incluso un alto número de pacientes con radiografías torácicas absolutamente normales (Lamot et al., 2014).

La tomografía computarizada de alta resolución se considera la técnica de imagen con mayor sensibilidad para la detección de esta patología. La TCAR muestra alteraciones a nivel del compartimento intersticial axial: centrilobular y peribroncovascular, y del compartimento periférico: septos interlobares y regiones subpleurales. Estos mismos están manifestados como opacidades reticulares, a veces asociados a nódulos (Navarro et al., 2018 p. 3).

Algunos hallazgos frecuentes en tomografía computarizada de alta resolución en linfangitis carcinomatosa son: engrosamiento liso o nodular del intersticio peribroncovascular adyacente a vasos y bronquios perihiliares, engrosamiento liso o nodular de septos interlobulares, engrosamiento liso o nodular del intersticio subpleural, preservación de la arquitectura normal del pulmón. (Lamot et al., 2014 p.155)

Alrededor del 50% de pacientes con linfangitis carcinomatosa presentan anormalidades de forma unilateral y focal, en vez de ser bilaterales y difusas; además muchos presentan derrame pleural y las adenopatías hiliares pueden también presentarse de forma simétrica y asimétrica en el 50% de casos (Lamot et al., 2014).

Otros métodos diagnósticos que nombra la literatura incluyen el centellograma de ventilación/ perfusión, el cual puede revelar alteraciones en la perfusión con ventilación de distribución normal. Aunque estos hallazgos puedan ser inespecíficos, el patrón típico que muestra una linfangitis carcinomatosa en un centellograma se lo asocia a peor pronóstico (Lamot et al., 2014).

Al día de hoy las cámaras gamma de alta resolución y también la gammagrafía de perfusión pulmonar con ^{99m}Tc -MAA, ya son capaces de poder detectar pequeñas áreas de hipoperfusión focal. El resultado que nos muestra esto es un patrón gammagráfico que se convierte en característico, mostrando una apariencia de un pulmón fragmentado que nos puede aumentar la sospecha de esta entidad; sin embargo todo este hallazgo no es específico y podrían estar presente en casos de tromboembolismo pulmonar (Lamot et al., 2014).

Ha sido comunicado que en la tomografía por emisión de positrones (PET), los pacientes con linfangitis carcinomatosa pueden mostrar un aumento difuso de la captación de FDG28. Como el centellograma, las imágenes no son suficientemente específicas, pero en presencia de un alto pretest clínico, pueden servir para aumentar la certeza diagnóstica. (Lamot et al., 2014 p.155)

Con relación a la capacidad funcional de este tipo de pacientes, la espirometría e incluso la saturación de oxígeno basal (SaO_2) pueden comportarse de forma normal en los estadios iniciales de la enfermedad. De manera general, los estudios relacionados a la función pulmonar en pacientes con presencia de linfangitis carcinomatosa suelen comportarse como los de cualquier otra enfermedad intersticial, mostrando así defectos de ventilación tipo restrictivo con la reducción de la capacidad de difusión, la disminución de complacencia pulmonar, presencia de hipoxemia y tardíamente la aparición de hipercapnia (Lamot et al., 2014).

La anatomía patológica proporciona sin duda alguna el diagnóstico definitivo de linfangitis carcinomatosa. Desde la introducción de la broncoscopia de fibra óptica a inicios de la década de los setenta, la broncoscopia con biopsia pulmonar transbronquial es el procedimiento diagnóstico de elección. En algunos casos puede ser posible que una biopsia no pueda realizarse debido a la condición de salud del paciente por lo que el diagnóstico presuntivo desde realizarse con base a los hallazgos clínicos e imagenológicos. Algunos estudios describen como otros métodos precisos a la citología microvascular pulmonar, citología de esputo, lavados bronquiales y broncoalveolares (Klimek, 2019).

La anatomía patológica de la CLP se caracteriza por la presencia de infiltración difusa del parénquima pulmonar por células tumorales, con la consecuente obstrucción de vasos linfáticos. La infiltración de células neoplásicas genera el engrosamiento del espacio intersticial, ya sea peribroncovascular o septal. La afectación puede ser variable y, por lo tanto, la magnitud relativa del engrosamiento del intersticio septal o peribroncovascular, subpleural e interlobular varía de paciente a paciente. Esta es una de las razones por las que las tomografías computadas (TC) en la CLP no son uniformes. (Lamot et al., 2014 p.154)

No hay existencia de vasos linfáticos a nivel de las paredes alveolares, por lo que la forma de extenderse de los mismos es debido a la erosión de las paredes linfáticas, permitiendo de esta manera la infiltración neoplásica de alvéolos contiguos a espacios intersticiales perilinfáticos; es así que algunos autores le denominan a esto neumonía

cancerosa. A nivel macroscópico se puede observar un engrosamiento intersticial del tabique interlobulillar debido a la respuesta desmoplásica, los vasos linfáticos dilatados y por supuesto, las células tumorales (Navarro et al., 2018).

Es importante tomar en cuenta otras patologías con las que puede existir un diagnóstico diferencial en la linfangitis carcinomatosa. Lamot et al, manifiestan que uno de los diagnósticos diferenciales que deben considerarse en estos pacientes es la Sarcoidosis. Aproximadamente del 30 - 60% de pacientes con esta patología presentan también engrosamiento intersticial nodular. Los nódulos presentes en la sarcoidosis tienen a localizarse en el intersticio peribroncovascular, con un menor compromiso del intersticio a nivel periférico, pero si un predominio en los lóbulos medios a superiores. En muchas ocasiones la diferenciación a nivel radiológico puede llegar a ser difícil, pero la rápida progresión de los síntomas, el compromiso ganglionar de forma unilateral, el predominio que existe en los lóbulos inferiores y la falta de respuesta si se emplea un tratamiento con corticoides es que nos hace recurrir a la sospecha diagnóstica de una linfangitis carcinomatosa (Lamot et al., 2014).

Algunos casos pueden incluirse en presencia de características muy inespecíficas otros diagnósticos diferenciales como el edema de pulmón, en el que puede haber presencia de un engrosamiento septal liso de forma difusa, presencia de derrame pleural bilateral, opacidades en vidrio ilustrado en las zonas declives al edema y cardiomegalia frecuente; pero con la diferencia que esta se suele resolver rápidamente con el tratamiento indicado que incluye oxígeno, diuréticos, morfina, agentes inotrópicos, etc (Navarro et al., 2018).

Dentro del tratamiento de esta patología, se reconoce que actualmente no hay una estrategia efectiva para tratar la linfangitis carcinomatosa. Sin embargo, muchos estudios evalúan y demuestran que la aplicación de un tratamiento a nivel sintomático en conjunto con la aplicación de tratamiento quimioterápico para la neoplasia inicial pueden considerarse el gold estándar en estas situaciones (Lamot et al., 2014).

Dentro del tratamiento sintomático en este tipo de pacientes, se debe incluir el uso de glucocorticoides que pueden ayudar a aliviar los síntomas, principalmente al reducir la falta de aliento. Además el uso de oxígeno y morfina, en ocasiones combinados con ansiolíticos pueden proporcionarle al paciente un alivio beneficioso a corto plazo pero no produce cambios en el pronóstico (Klimek, 2019).

El uso de opiáceos puede ayudar a la reducción de la disnea. Existe evidencia clínica de forma convincente sobre la eficacia de la morfina y sus acciones centrales y periféricas en enfermedades terminales (Klimek, 2019).

El método de tratamiento en estas situaciones indica el uso lo más rápido posible de quimioterapia si se conoce el tumor primario. Si este se desconocía como en el caso de nuestro paciente, es necesario buscarlo para poder indicar el tratamiento específico. De forma general, múltiples sitios de carcinoma pulmonar, incluida la linfangitis carcinomatosa, se identifican en la fase terminal del carcinoma e independientemente del tipo de neoplasia primaria, existe un pobre pronóstico (Klimek, 2019).

La experiencia del uso de tratamiento con apatinib, un inhibidor de la tirosina quinasa que inhibe de forma selectiva al factor de crecimiento endotelial vascular (VEGF), brinda buenos efectos a nivel curativo y supervivencia. Así mismo, la utilización de bevacizumab y cetuximab, anticuerpos monoclonales que van dirigidos al VEGF y al receptor del factor de crecimiento epidérmico (EGFR), ha contribuido a tiempo de supervivencia más largos en los pacientes (Klimek, 2019).

El uso de 5 - fluorouracilo a manera de partículas aerosolizadas mediante nebulizador ultrasónico también ha sido descrito, demostrándose que más del 50% de estas partículas llegan al alveolo pero que existe una absorción casi insignificante a nivel sistémico. Pero debido al mecanismo nebulizador, la droga queda retenida por un largo periodo en el tejido tumoral y así genera una elevada actividad a ese nivel pero con casi nulos efectos adversos sistémicos (Lamot et al., 2014).

Se ha descrito una evolución y supervivencia muy corta para estos pacientes, de aproximadamente un 15% al año y un 2 al 4% a los dos años. Datos más recientes manifiestan hasta una respuesta del 38% a la quimioterapia con una supervivencia ligeramente prolongada. Aunque esta entidad clínicamente no es muy frecuente, estudios de una serie de autopsias comunicaron una incidencia del 55% de linfangitis carcinomatosa en pacientes que fallecieron por cáncer (Lamot et al., 2014).

La literatura describe casos con evolución fatal debida a fallos respiratorios en linfangitis carcinomatosa en pacientes sin una neoplasia primaria reconocida. Algunos autores describen pacientes con fallos respiratorios progresivos con muerte incluso al mes del inicio de los síntomas, en los que durante su enfermedad no se les estableció neoplasias previas, pero en los estudios de necropsia si presentaban neoplasias primarias (Cieza et al., 2011).

El pronóstico en los pacientes diagnosticados con linfangitis carcinomatosa es malo, la presencia de esta entidad ha sido indicativa siempre de una enfermedad metastásica avanzada. Se ha demostrado a través de estudios que los pacientes fallecen en un 50% a los 3 meses de iniciados los síntomas y a los 6 meses solo alcanzan una supervivencia menor al 15%. También existe la evidencia de que un patrón típico de una linfangitis carcinomatosa en perfusión pulmonar se llega a asociar a peor pronóstico, 67% de estos pacientes llegan a fallecer al mes (Lamot et al., 2014).

4. Conclusiones

La linfangitis carcinomatosa es una entidad poco frecuente pero grave, ya que es indicativa de una metástasis avanzada, se define por la colonización linfática de células malignas que derivan de una neoplasia primaria.

Sus características manifestaciones de disnea progresiva, tos y la presencia de lesiones pulmonares; hacen sospechar la presencia de esta patología, sobre todo en pacientes que ya han sido diagnosticados con cáncer; y en presencia de pacientes sin una neoplasia conocida se debe tener mucha certeza diagnóstica para descartar esta patología de otras que pueden semejarse, evitando así el retraso en los diagnósticos y tratamientos.

Las técnicas de imágenes resultan de alta efectividad en el diagnóstico, tratamiento, seguimiento y valoración pronóstica de este tipo de paciente, ya que en muchos casos incluso puede pasar desapercibido el hecho de que las manifestaciones respiratorias y los hallazgos en imagen terminan resultando la primera manifestación de una neoplasia primaria oculta. La tomografía de alta resolución se convierte en el estudio de elección ya que permite observar de forma característica el engrosamiento nodular septal. A pesar de lo efectiva que puede llegar a ser la TCAR, es necesario recordar que su diagnóstico definitivo está dado por el estudio histopatológico mediante la biopsia transbronquial con broncoscopia.

Su tratamiento se limita al propio de la patología neoplásica, más el anexo de buscar aliviar los síntomas propios del cuadro respiratorio. Esta es la estrategia que puede definirse como el gold estándar en estas situaciones, por lo que resulta imprescindible hallar la neoplasia primaria para poder combatirla. Sin embargo, el pronóstico termina siendo malo, con una supervivencia que no va más allá del 50% en un plazo de 6 meses.

Aunque la linfangitis carcinomatosa puede ocurrir a cualquier edad, es menos común que suceda a edades tempranas, por lo que resulta de alta importancia valorar esta patología en adolescentes, ya que debido a su poca frecuencia puede pasar desapercibido y su diagnóstico termina realizándose en una etapa tardía produciendo así un pronóstico sombrío.

5. Agradecimientos

Los autores agradecen al personal médico tratante que contribuyó al diagnóstico, tratamiento y seguimiento del caso; permitiendo así la presentación de este caso a la comunidad científica.

Referencias

- Cabo García, A., Mulet, E., Rubio González, T., Nápoles Smith, N., & Columbie Reguifero, J. (2018). Aspectos clínicos y epidemiológicos en pacientes con cáncer de pulmón en un servicio de neumología. *MEDISAN*, 22(4), 1-12. <http://scielo.sld.cu/pdf/san/v22n4/san09224.pdf>
- Cieza Peral, C., Jurkojc Mohremberger, C., & Díaz Lobato, S. (2012). Evolución fulminante de un adenocarcinoma pulmonar con linfangitis carcinomatosa. *Revista de Patología Respiratoria*, 15(2), 64-66. <https://www.elsevier.es/es-revista-revista-patologia-respiratoria-318-pdf-X1576989512420277>
- Díaz Garrido, D., Díaz Toledo, M., & González Díaz, D. (2021). Metástasis infrecuentes en el carcinoma broncogénico. *Revista Cubana de Medicina*, 60(1), 1-7. <http://scielo.sld.cu/pdf/med/v60n1/1561-302X-med-60-01-e1355.pdf>
- Giménez, A., Franquet, T., & Hidalgo, A. (2011). Manifestaciones intratorácicas del cáncer de mama. *Radiología*, 53(1), 7-17. <https://doi.org/https://doi.org/10.1016/j.rx.2010.07.009>
- Klimek, M. (2019). Pulmonary lymphangitis carcinomatosa: systematic review and meta-analysis of case reports, 1970-2018. *Postgraduate Medicine*, 131(5), 1-37. <https://doi.org/https://doi.org/10.1080/00325481.2019.1595982>
- Lamot, S., Hernández, M., Itcovici, N., Martín, V., & Quadrelli, S. (2014). Carcinomatosis linfática y embolismo tumoral pulmonar. *Revista Americana de Medicina Respiratoria*, 14(2), 153-162. <http://www.scielo.org.ar/pdf/ramer/v14n2/v14n2a08.pdf>
- Muñoz Lucena, F., Martínez Parra, D., Rodríguez Panadero, F., Peña Griñan, N., & Lopez Mejias, J. (1984). Linfangitis carcinomatosa pulmonar. Correlaciones clínico-morfológicas. *Archivos de Bronconeumología*, 20(4), 147-155. [https://doi.org/https://doi.org/10.1016/S0300-2896\(15\)32239-0](https://doi.org/https://doi.org/10.1016/S0300-2896(15)32239-0)
- Navarro Baño, A., Martínez Martínez, J. F., Ibañez Caturla, S., Páez Granda, D., Rodríguez Sánchez, D., & Sarabia Tirado, F. (2018). Linfangitis carcinomatosa: Hallazgos en la radiografía de tórax y correlación con TCMD. *Seram*, 1-18. <https://piper.espacio-seram.com/index.php/seram/article/view/1901/955>
- Río Ramírez, T., & Jiménez Hiscock, L. (2012). *Actualización en el carcinoma broncogénico*. NEUMOMADRID. https://www.neumomadrid.org/wp-content/uploads/monog_neumomadrid_xix.pdf
- Zhuang, L., Liu, X., Hu, C., Zhang, L., Jiang, G., Wu, J., & Zheng, S. (2014). Pulmonary lymphangitic carcinomatosis in liver carcinoma: a rare case report and literature review. *World Journal of Surgical Oncology*, 12(66), 1-5. <https://doi.org/https://doi.org/10.1186/1477-7819-12-66>